

# **DISCLOSURE BELANGEN SPREKER**

**Geen (potentiële) belangenverstrengeling**

# Abdominal Core Chirurgie

Liesbreuken en proctologie

Dr. Surya Biere, chirurg

Drs. Dashti Faraj, chirurg

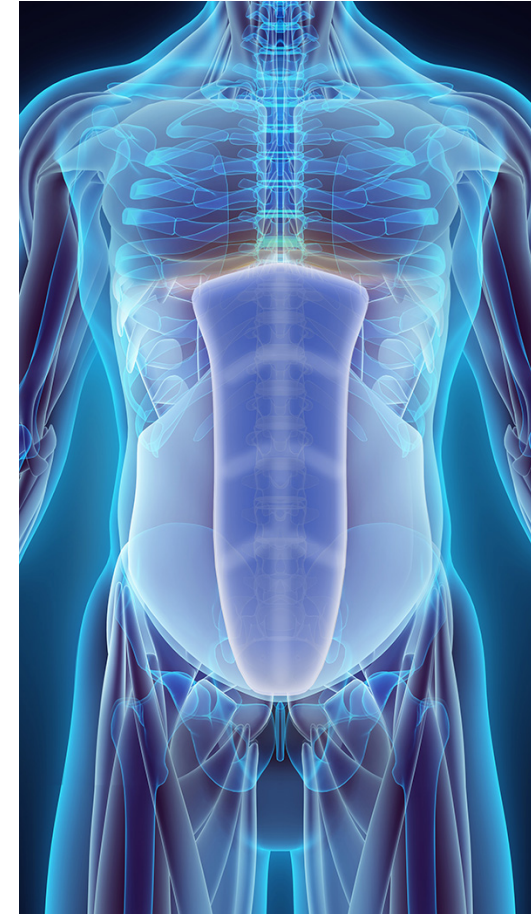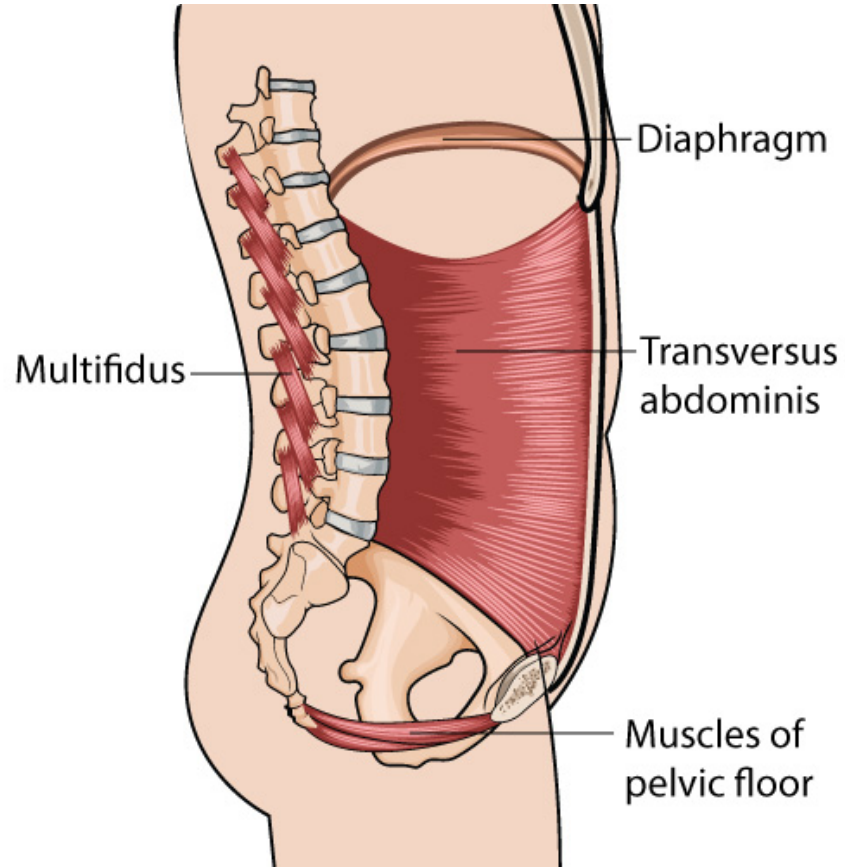
# Programma

- Abdominal Core Chirurgie
  - Liesbreuken
    - Surya Biere
  - Proctologie
    - Dashti Faraj
- Pauze
- Hands-on training
  - Hechttechnieken (basic & advanced)
  - Laparoscopie

# Acibadem

- IHH Healthcare group
  - Op een na grootste healthcare keten
- Per mei 2017 geopend
- Uitbreiding specialismen en specialisten

# Abdominal Core Chirurgie



# Proctologie

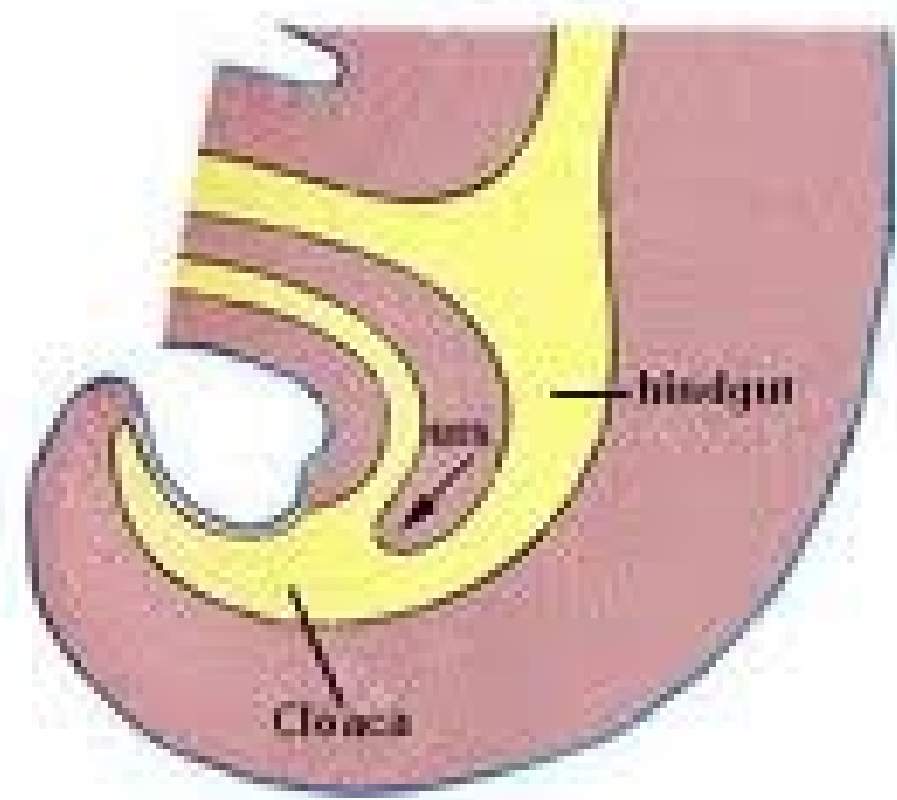
Artsenavond 28 november 2019

Acibadem IMC

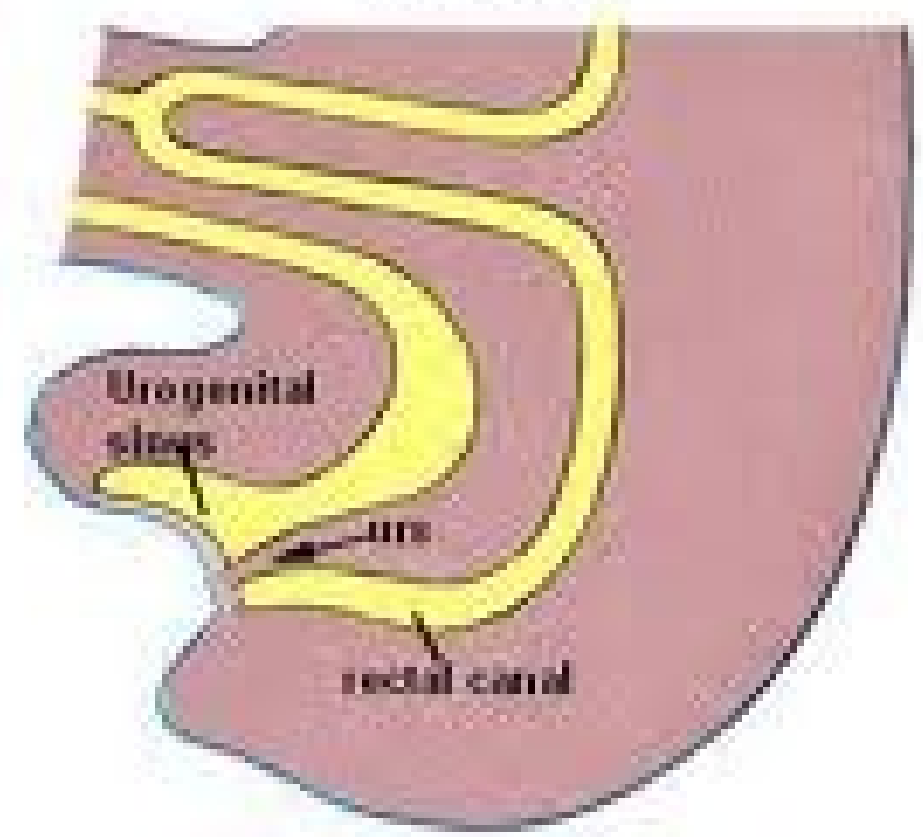
Dashti Faraj

# Embryology

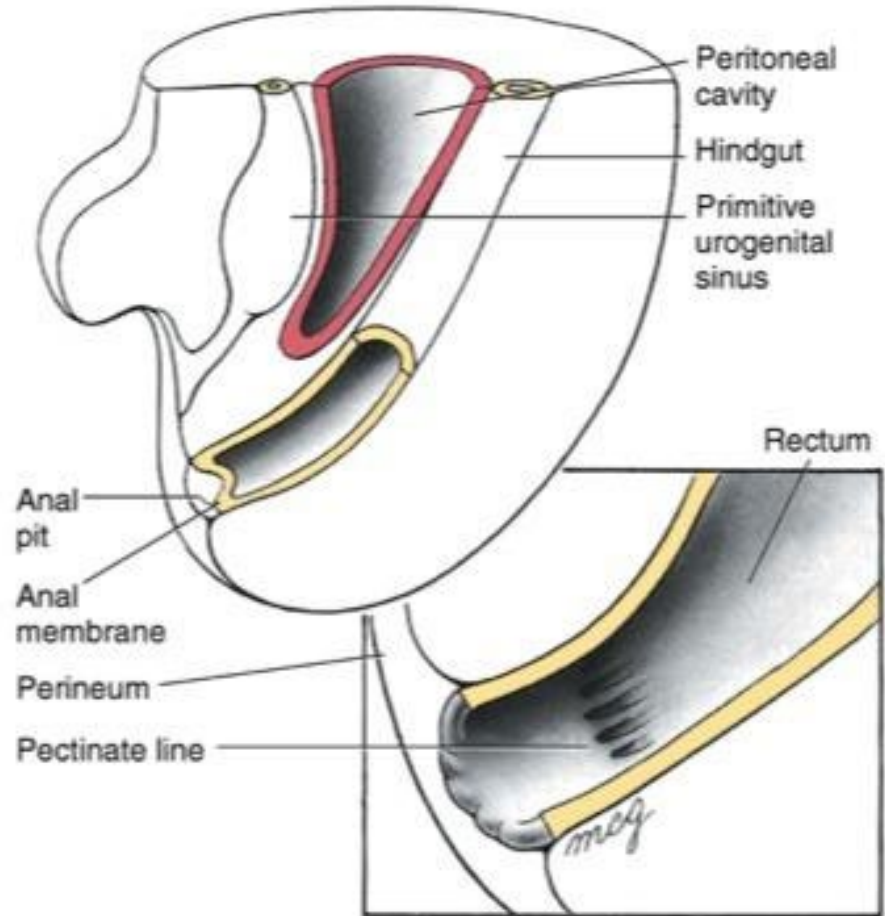
4 weeks



7 weeks

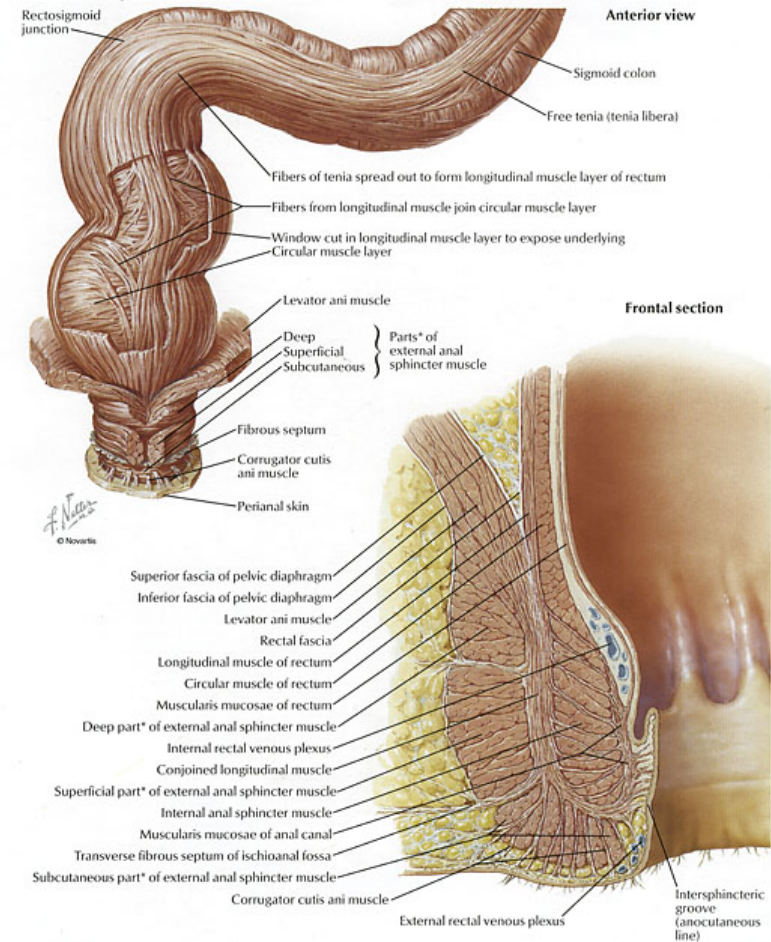
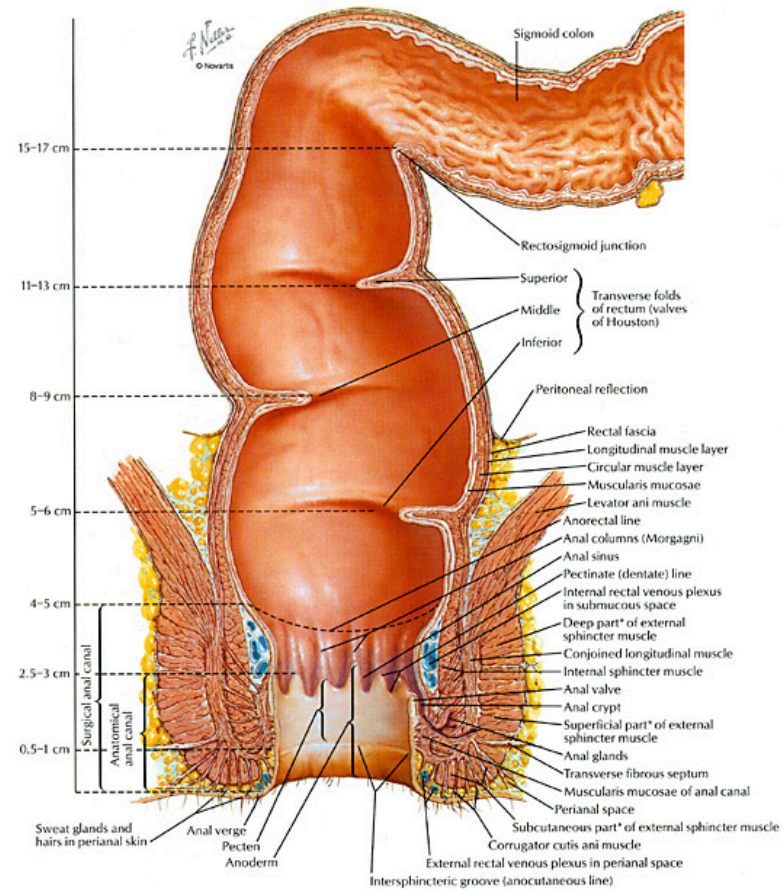


# Embriologie





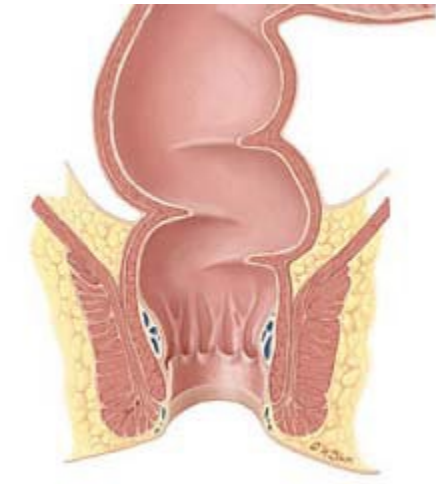
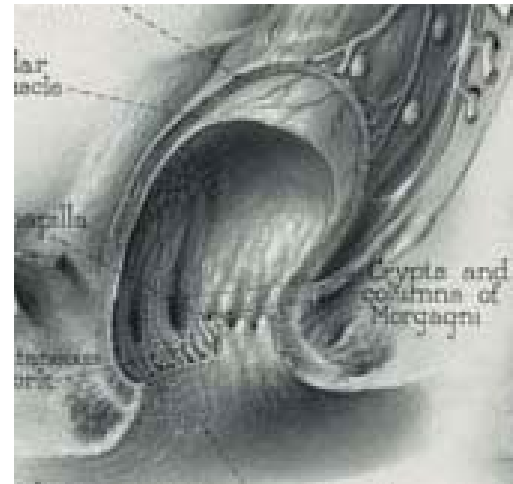
# Anatomie van het anorectum



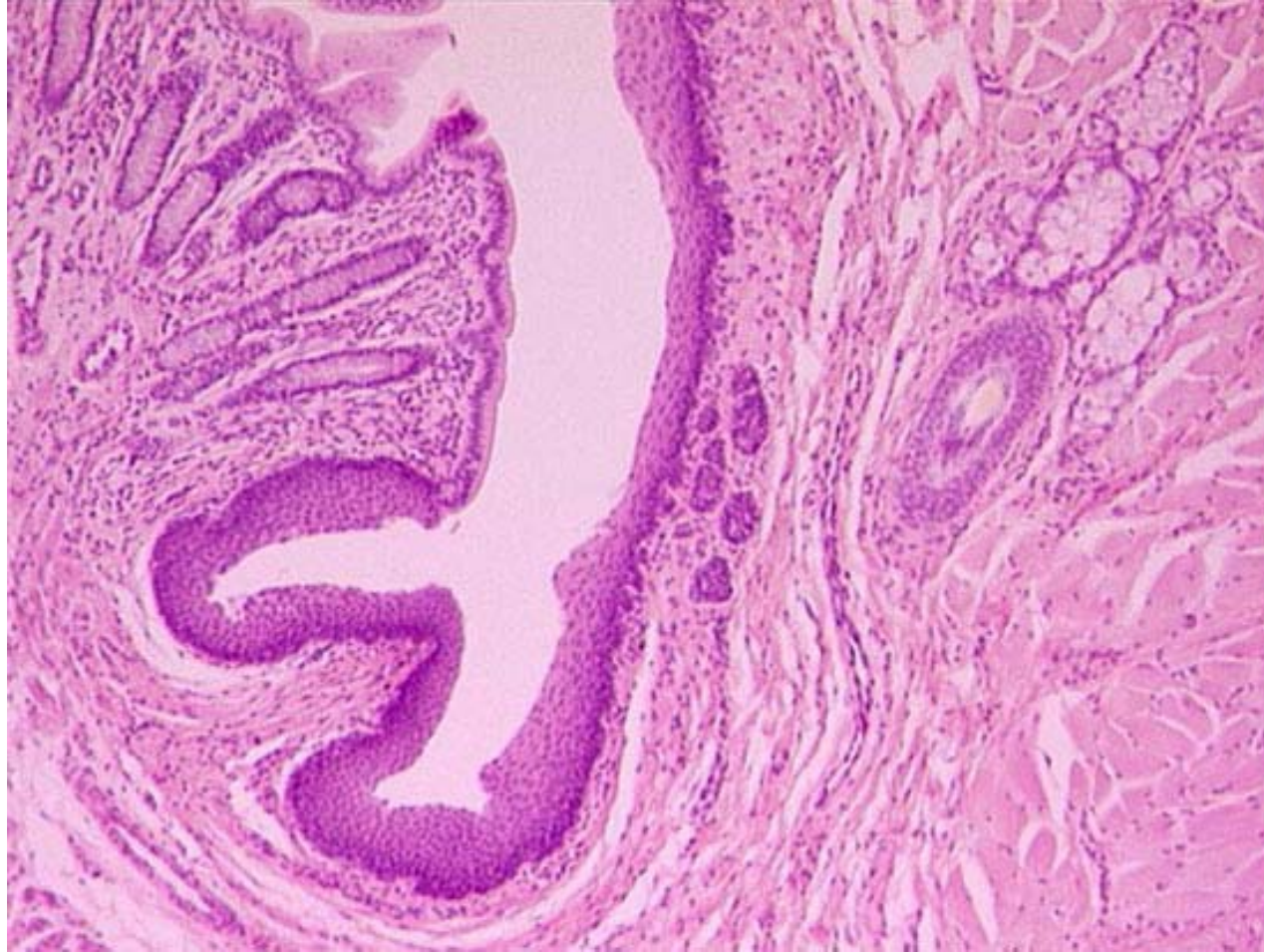
# Anatomie mucosa/huid

- Linea dentata (Pectinate line)
  - Overgang van darm mucosa (endoderm) naar huid (ectoderm)

- Crypten en pijlers van Morgagni

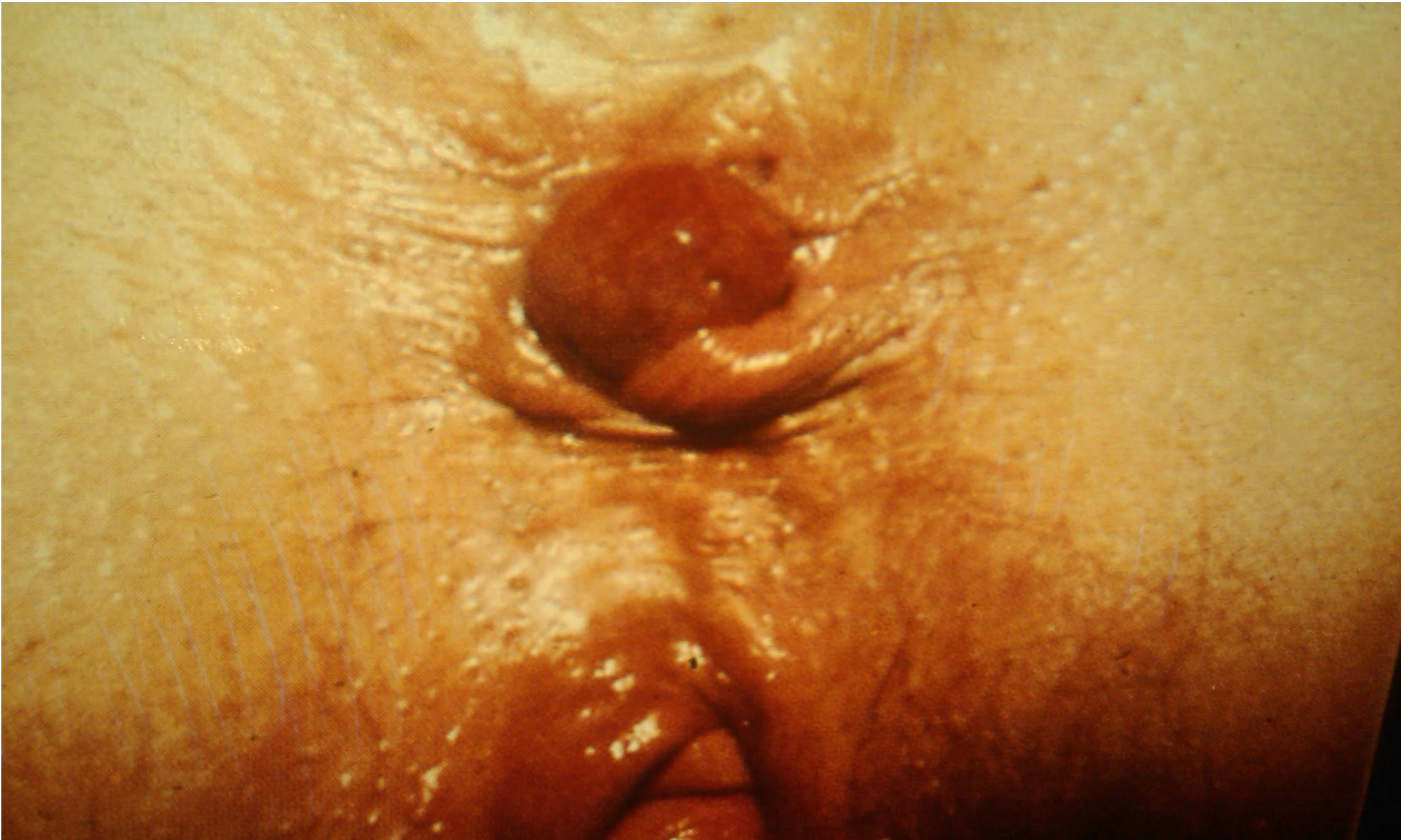

# Histologie

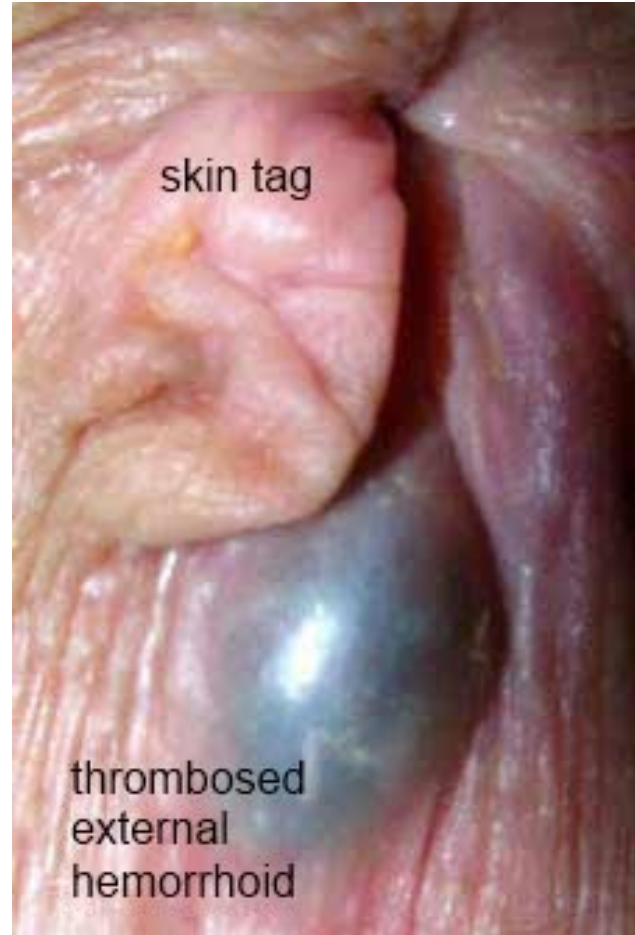
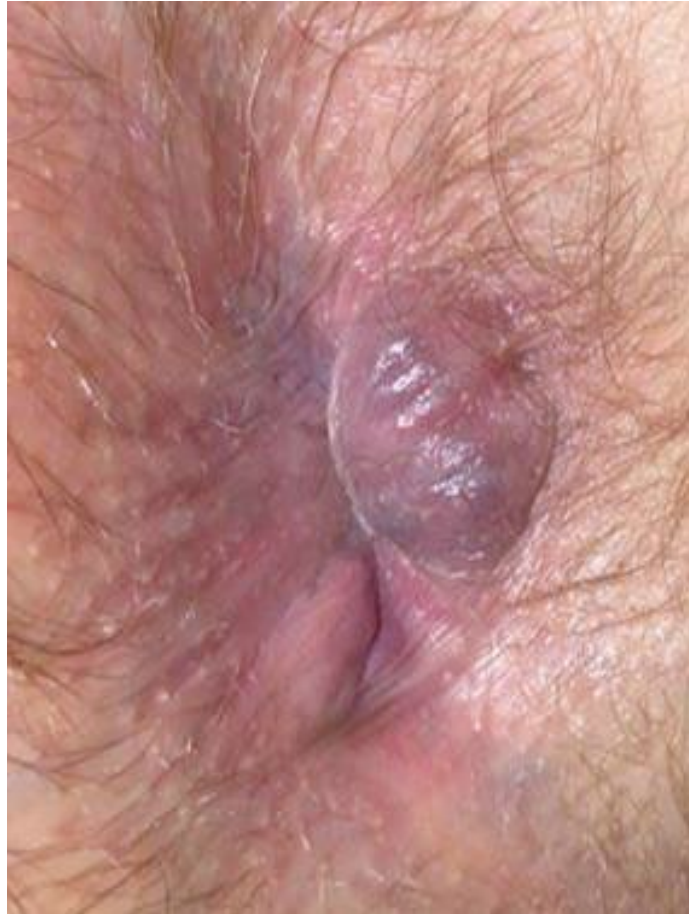
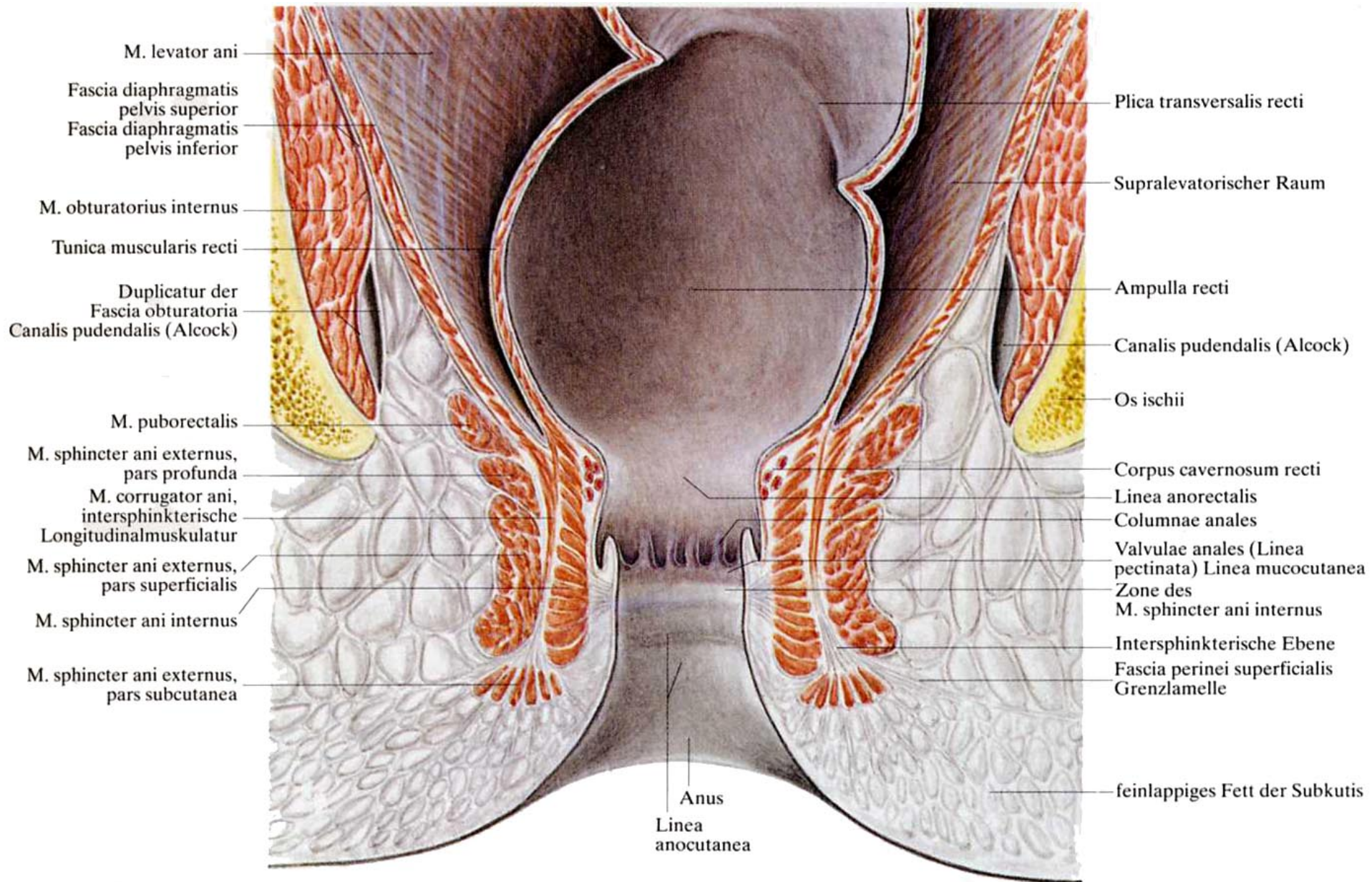
# Endodermaal versus Ectodermaal

	Boven	Onder
	linea pectinata/dentata	linea pectinata/dentata
<i>Epitheel</i>	cylindrisch	meerlagig plaveisel
<i>Innervatie</i>	autonome nn. (rek)	somatische nn. (tast, pijn etc.)
<i>Vascularisatie</i>	a.v. rectalis superior	a.v. rectalis inferior
<i>Lymfe drainage</i>	Inn. iliaci interni	Inn. inguinales superf.



# Peri-anaal aspecten

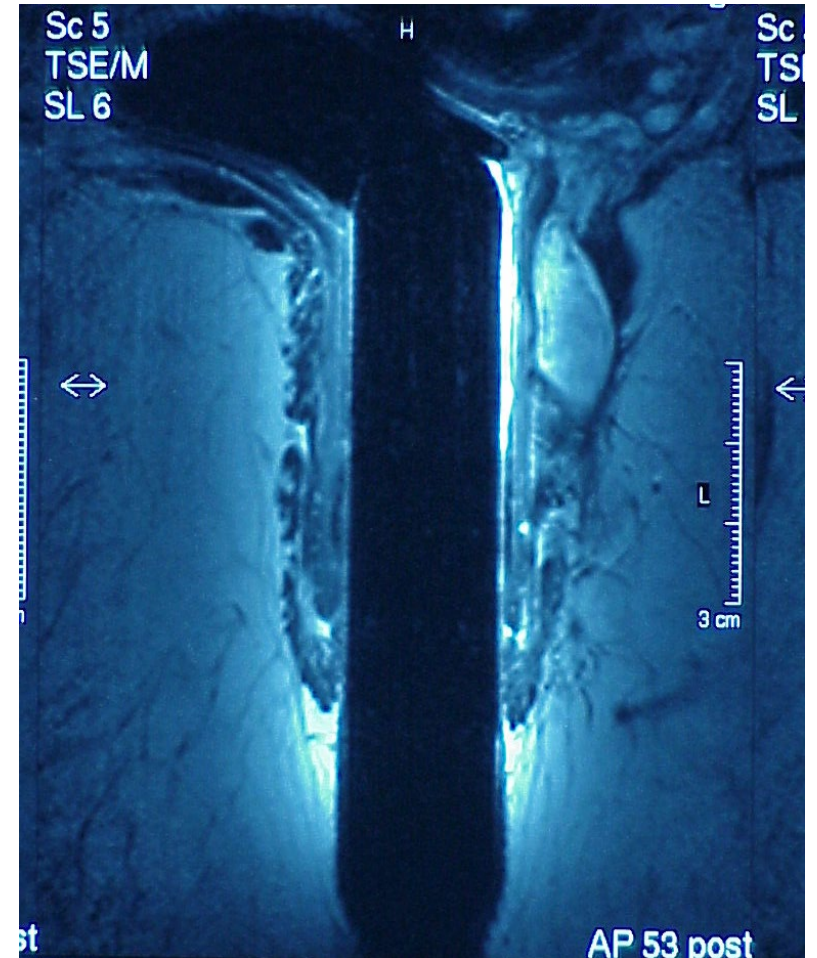




**Abb. 192. Ampulla recti und Canalis analis im Beckenboden**

# Sfincter anatomie

- Interne sfincter is verdikt continuum van circulaire rectum musculatuur
- Lichter van kleur
- Opgebouwd in “bundel structuur”
- Korter dan externe sfincter
- Kan van caudaal gevoeld worden als een circulair bandje pal onder anoderm





# Toegangswegen naar perianale pathologie

- Interne sfincter

- onwillekeurige spier
- 70% rusttonus anus
- (55% int sfinct + 15% haemorroidaal plexus)
- lage druk slot
- gestuurd door rectum

- Externe sfincter

- willekeurige spier
- 30% rusttonus anus
- hoge druk slot
- gestuurd door cerebrum
- “bewuste” continentie

# Ziekte pathologie

- Indeling naar klachten
- Haemorroiden
- Peri-anale pathologie
- Peri-anale foto's

# DD Helder rood bloedverlies

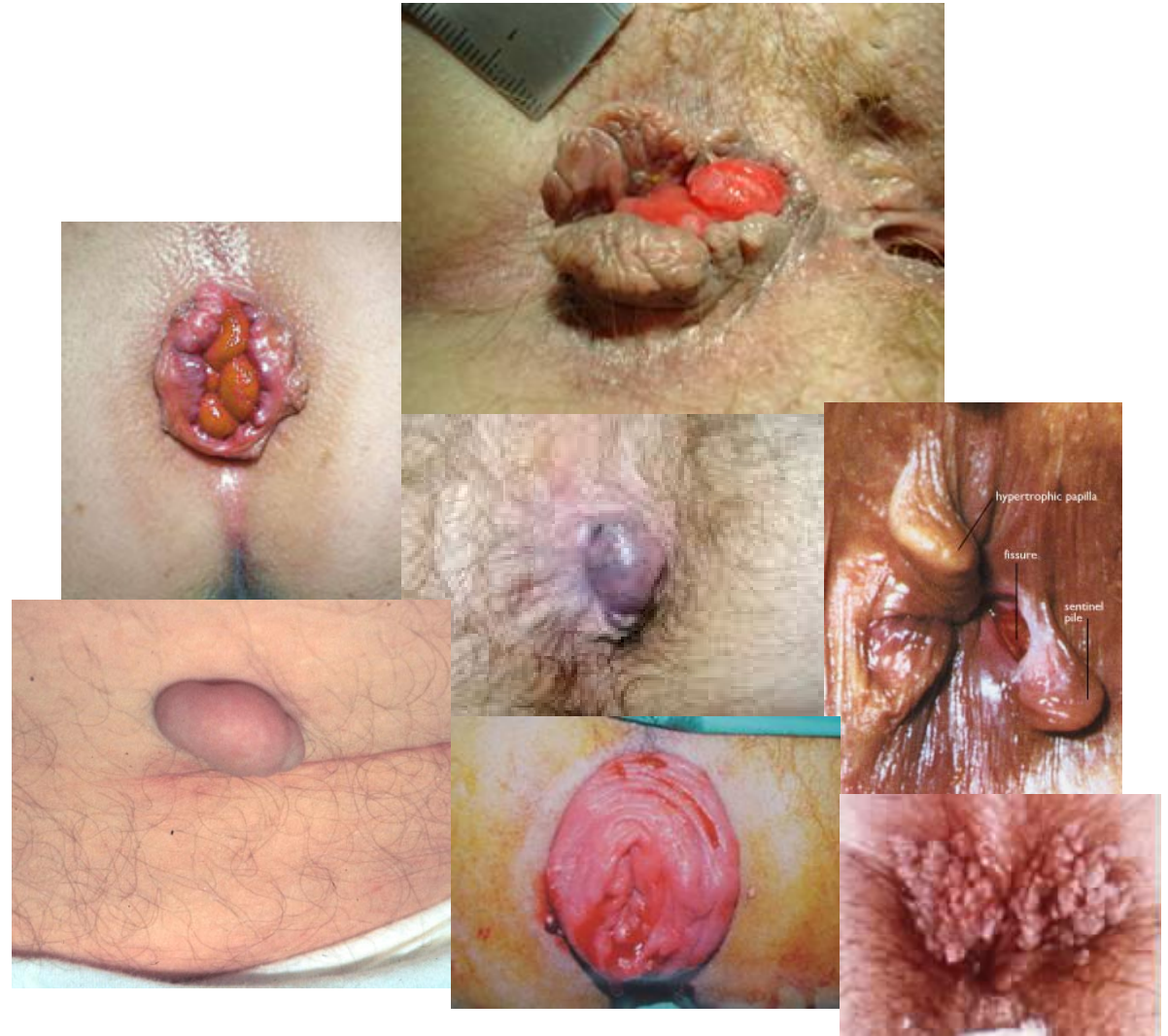- - Aambeien
- - Fissura ani
- - Rectum/sigmoid carcinoom
- - Proctitis
- - Iatrogeen letsel (Bijv thermometer)

# DD Donkerrood bloedverlies

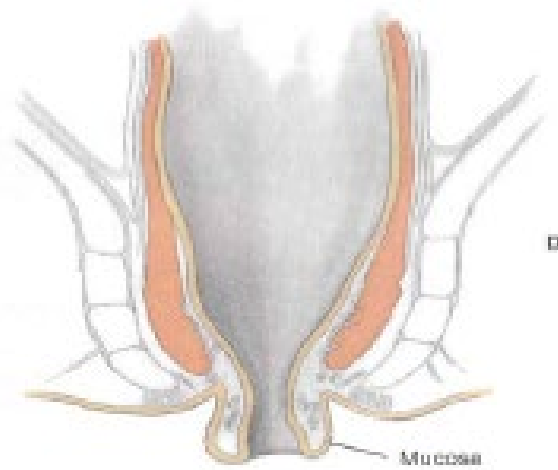
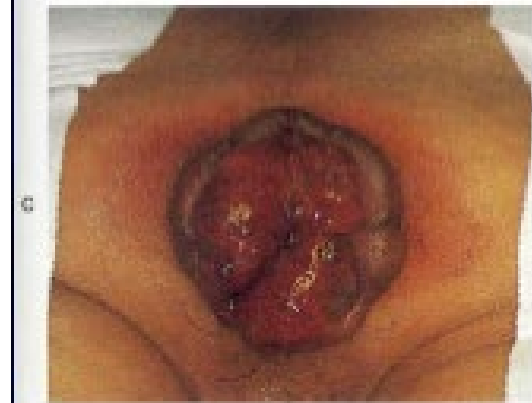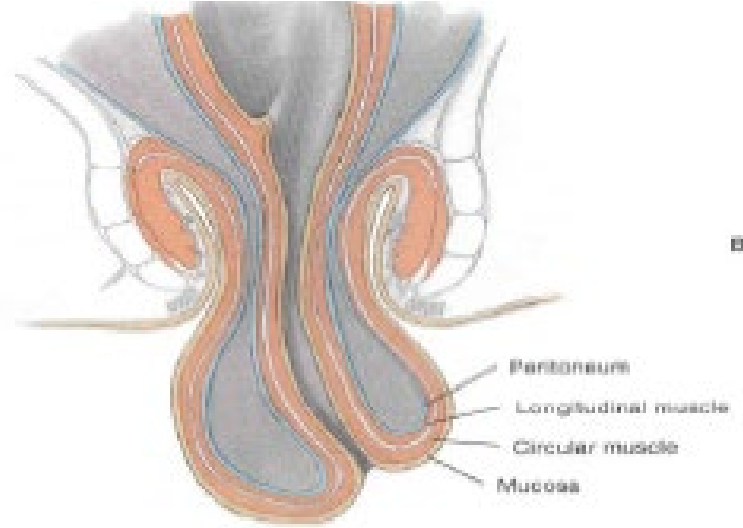
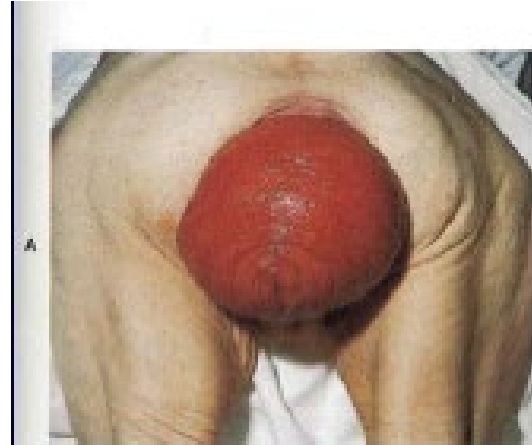- Colon tumor of poliep (coecum, ascendens/transversum/descendens)
- Divertikel
- Proctocolitis

# DD Anale vormsels

- Skintags / mariscae
- Geprolabeerde haemorroiden
- Subanodermaal stoltsel
- Fibromen
- Sentinal Tag
- Rectum prolaps \*
- Anus prolaps \*
- Condylomen



# Rectum/anale prolaps



# DD Anale pijn

- Fissura ani
- Lokale oorzaak (infectie, tumor)
- Gethromboseerde haemorroïden
- Proctalgie fugax (anale spasme)
- e.c.i.

# DD Anale jeuk

- Dermatologische oorzaak
- Hygiene
- Aambeien
- Slijmvliesprolaps
- Oxyuren
- e.c.i.



# Inspectie belangrijker dan toucher

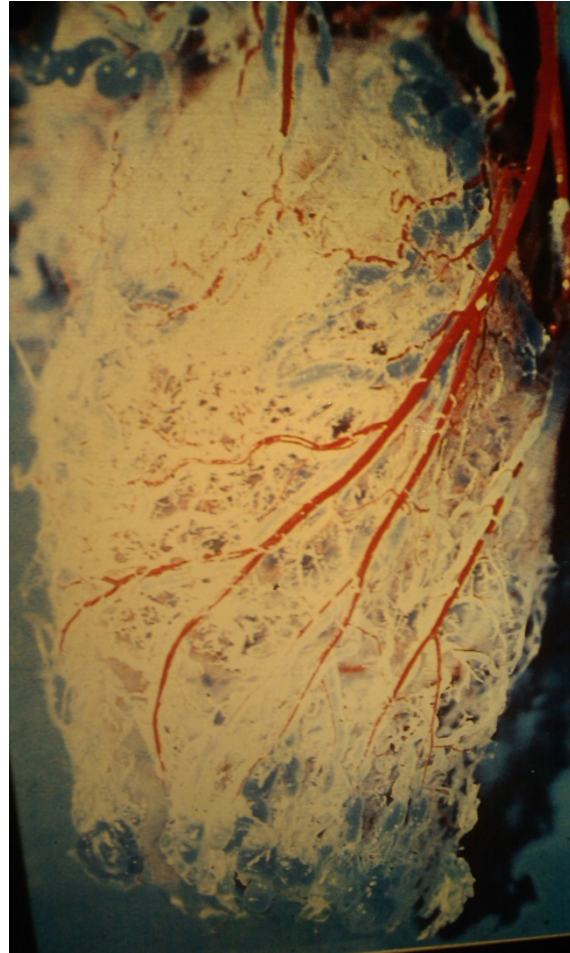


# Haemorroiden

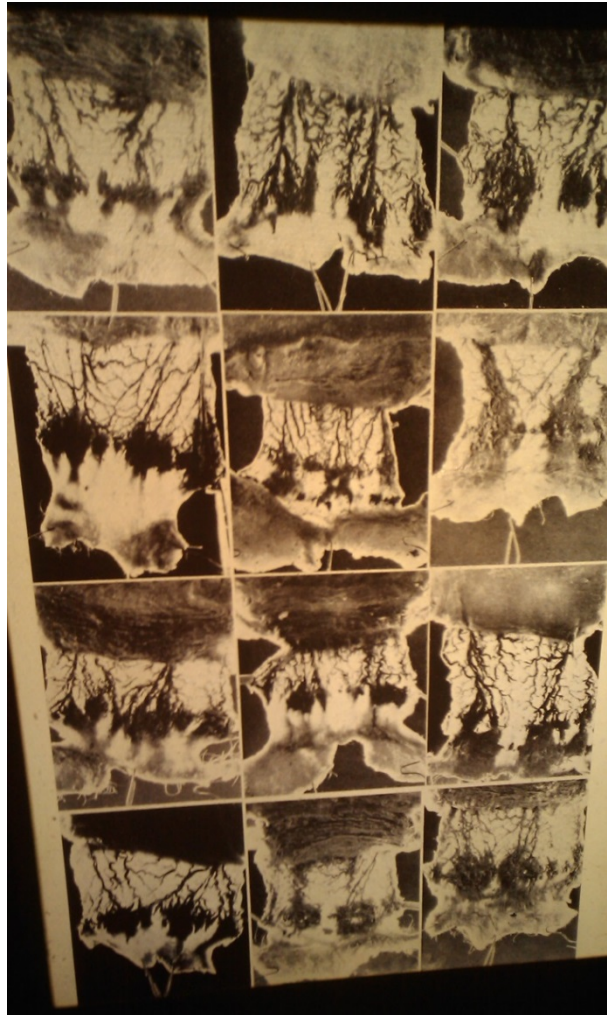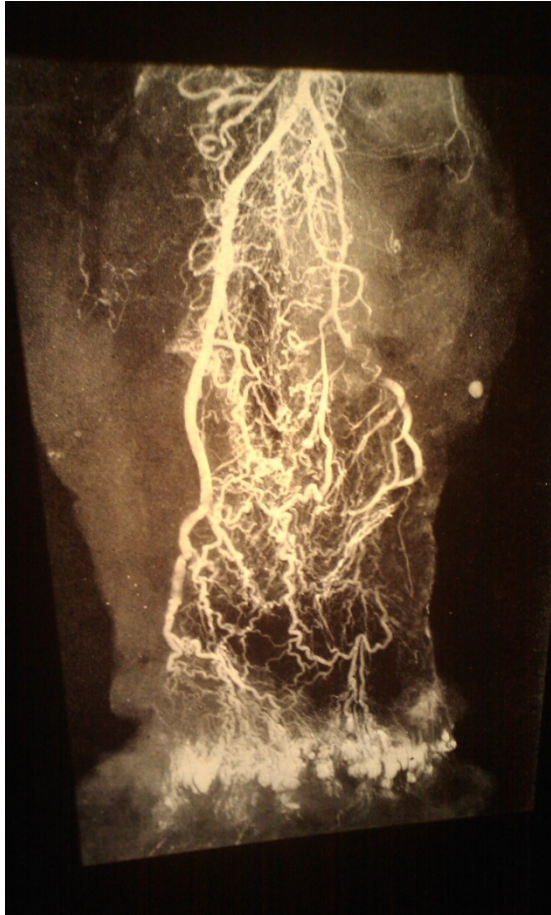- Incidentie 6.6/1000 patienten/jaar
  - Meest bij lft 45-64 jaar (9,5 per 1000 patiënten)
- Hemorroïden komen vaker voor bij zwangerschap
- Waarschijnlijk verband defaecatiegedrag (obstipatie, uitstel van aandrang, persen)

# Vaatvoorziening

- Bovenste deel
  - A. Rectalis Superior
  - A. Rectalis medialis
- Onderste deel/Sphincters:
  - A. rectalis inferior



# Rectum angiografie



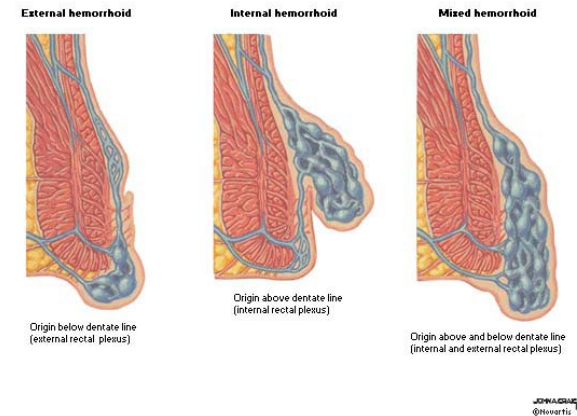
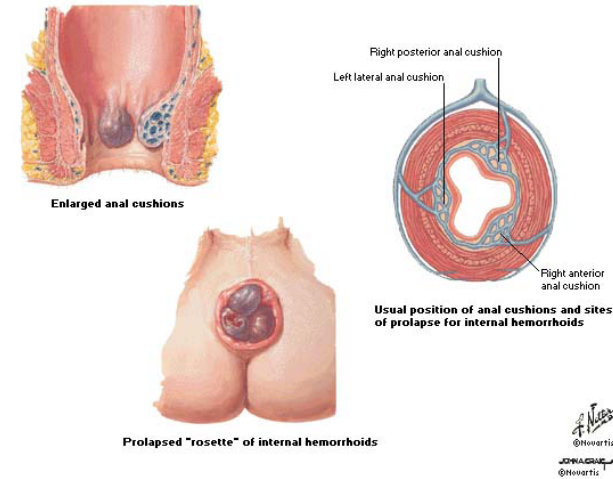
# Haemorroiden

Vasculaire kussens (totaal 3)

Bij druk kunnen deze uitzakken.

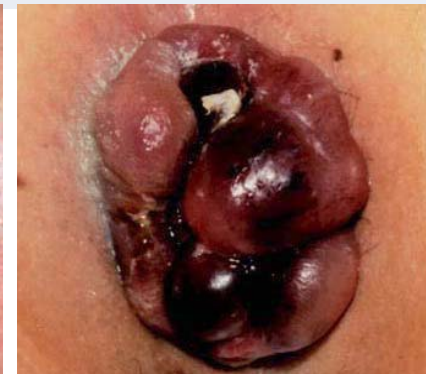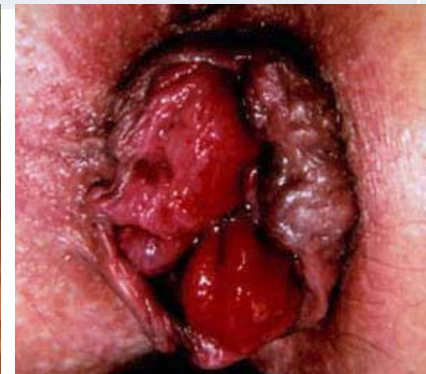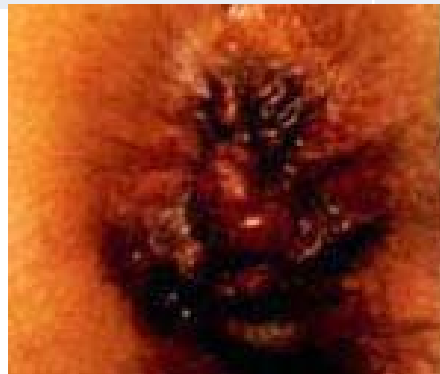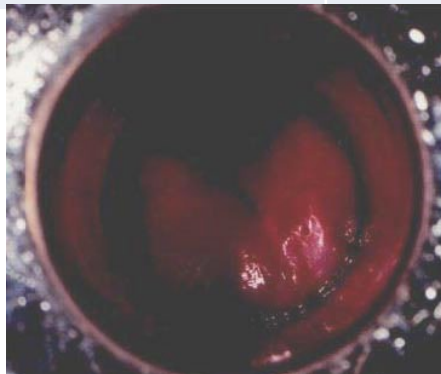

– Externe vs Interne haemorroiden

- IH: proximaal van dentata, bedekt door mucosa, pijnloze bloeding
- EH of randvene plexus: distaal van dentata, bedekt met anoderm, Pijnlijk en hygiene

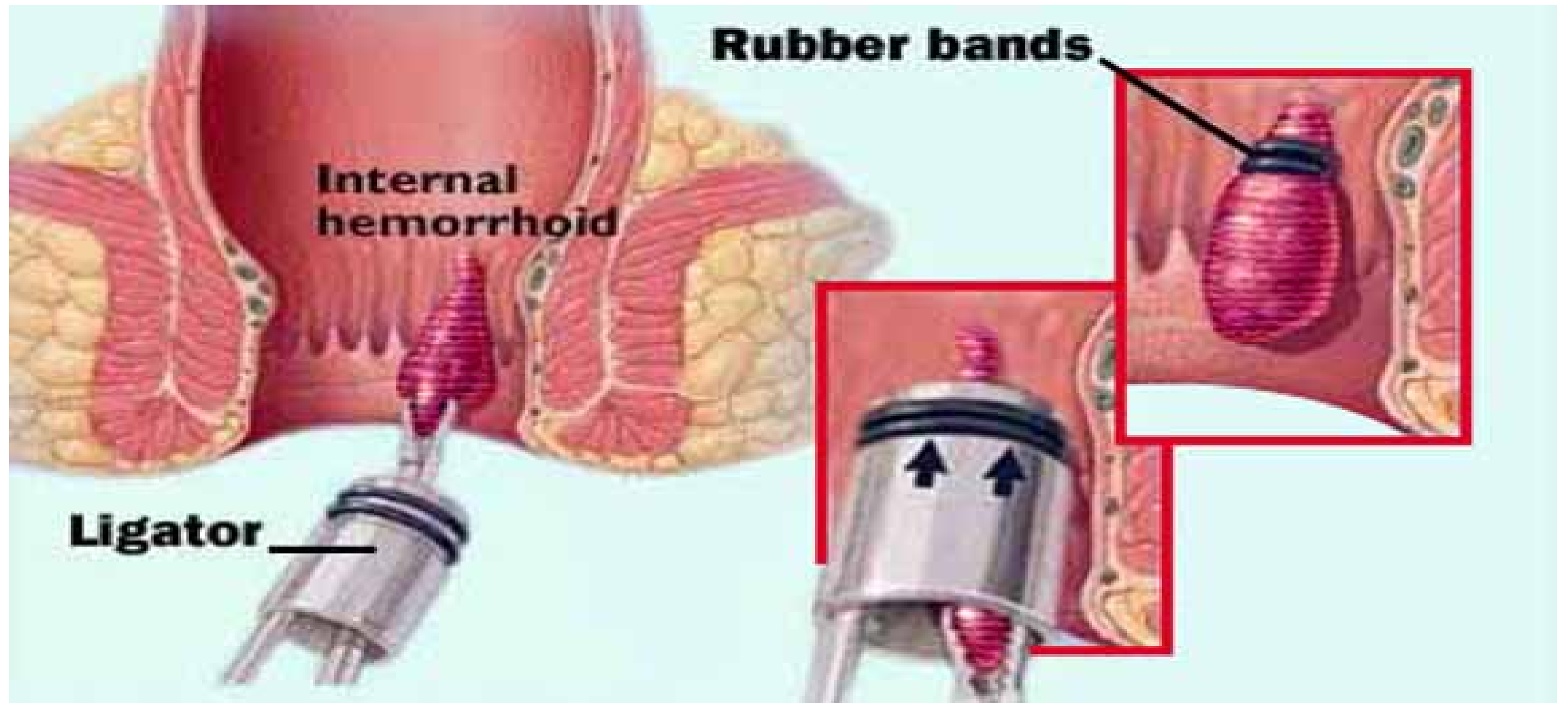


# Gra

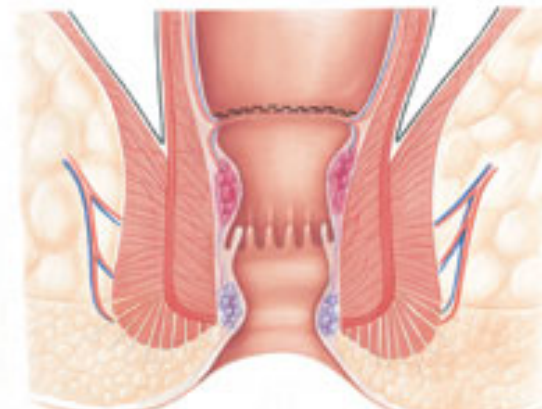
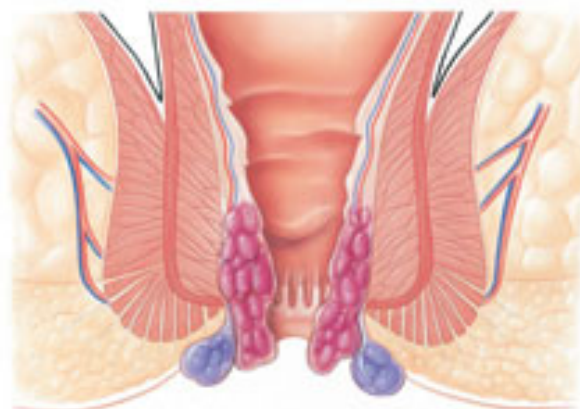
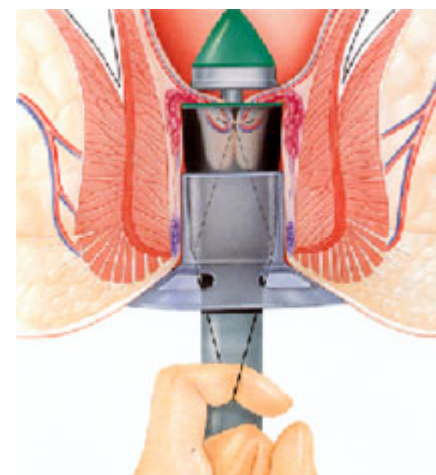
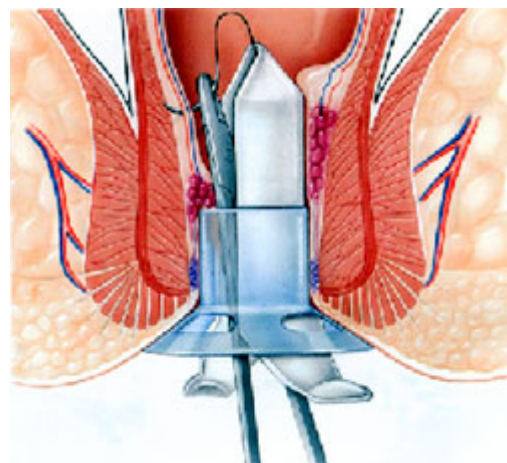
Graad 1	Graad 2	Graad 3	Graad 4
Bloeding, geen prolaps	Bloeding, prolaps met Gradatie haemorroïdenspontane reductie	Bloeding, prolaps welke manueel te reponeren is	Bloeding, prolaps niet reponeerbaar, strangulatie



# RBL

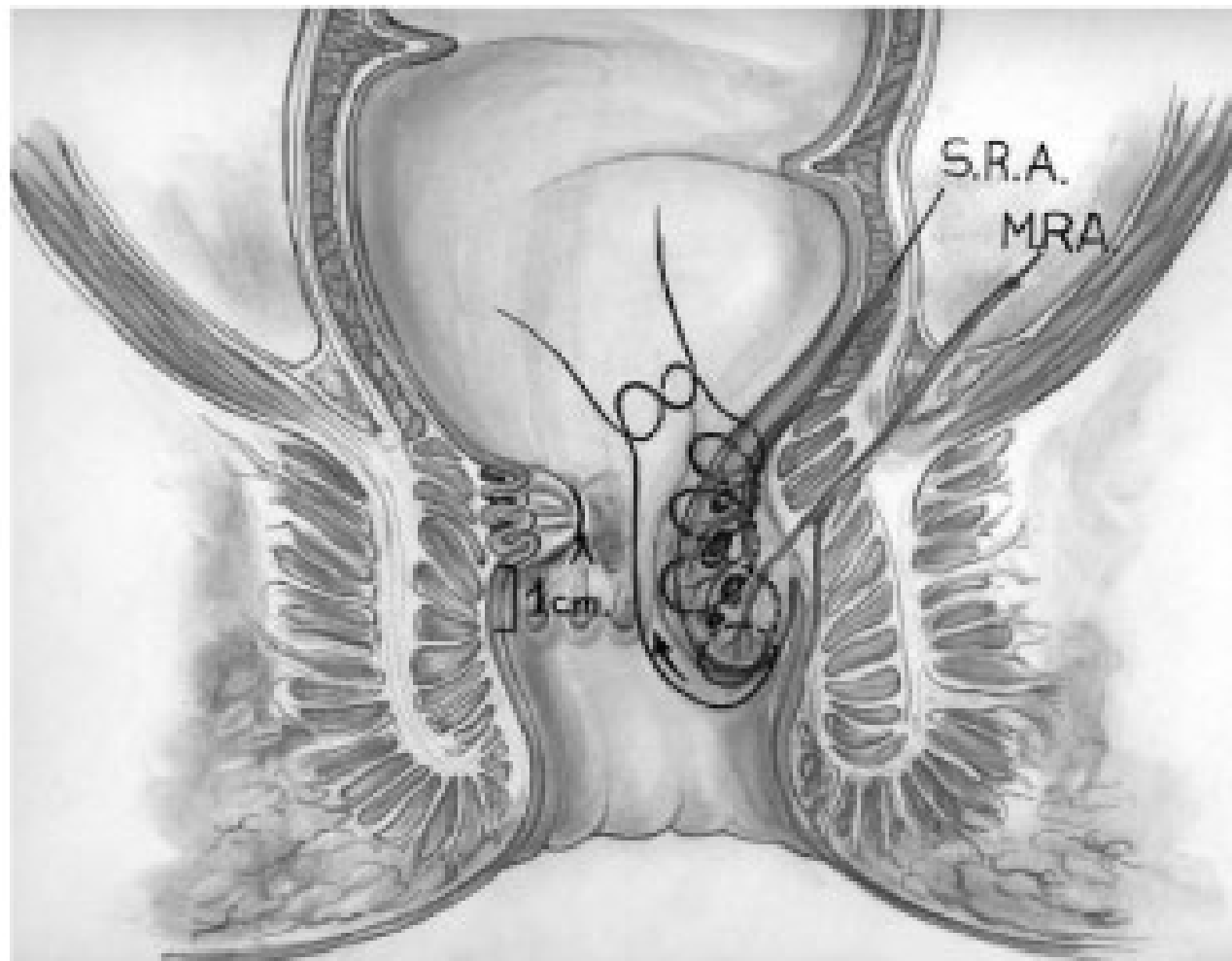


# PPH stapling





# Haemorroidopexie



# Skintags

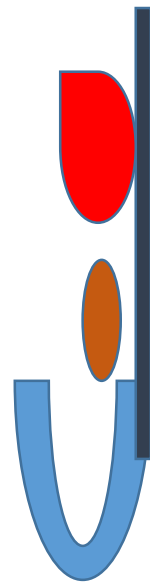
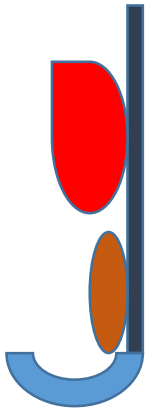
- Huidplooi
  - Vaak gevolg van persen, uitzakken mucosa

# Ski tag behandeling

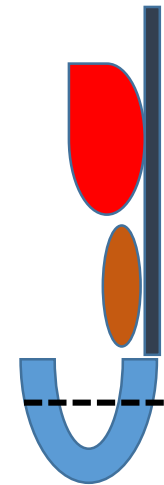
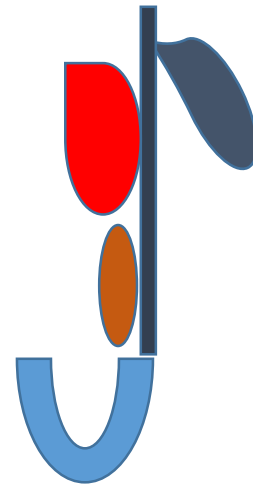
Skintag met mucosa prolaps

Skintag rest evt excisie

Normale situatie



RBL ophalen mucosa prolaps



# Regels voor goede peri-anale conditie

- Normale soepele ontlasting
- Goede hygiene
- Neutrale creme

# Soepele ontlasting

- Dieet
  - Vezelrijk
- Genoeg water/vocht
  - 1,5 liter/dag
- Beweging
- Medicatie (morfines, -pam, cannabis)
- Laxantia (oa: metamucil, movicolon, lactulose)

# Hygiene peri-anaal

- 2x/dag douche kop anaal en na toiletgang
  - Alternatief nat toiletpapier
- Deppen, niet vegen
  
- NB: geen voorgedrukt nat toiletpapier

# Creme

- Altijd alle cremes dun aanbrengen!
- Neutrale cremes (Sudo)
- Voor fissuren ( Diltiazem 2% 2dd; ISDN 1% 6dd)
- Pijnstilling (lidocaine creme 3%)
- Hydrocortisoncreme 1% 2dd (NB: ~~langdurig~~)

# Praktijk

- Aspect
- Behandeling





























